

# QUALITÄT (ERST) VOR GERICHT

**Christian Dadak**

Universitätsklinik für Frauenheilkunde Wien

E-mail: [christian.dadak@meduniwien.ac.at](mailto:christian.dadak@meduniwien.ac.at)

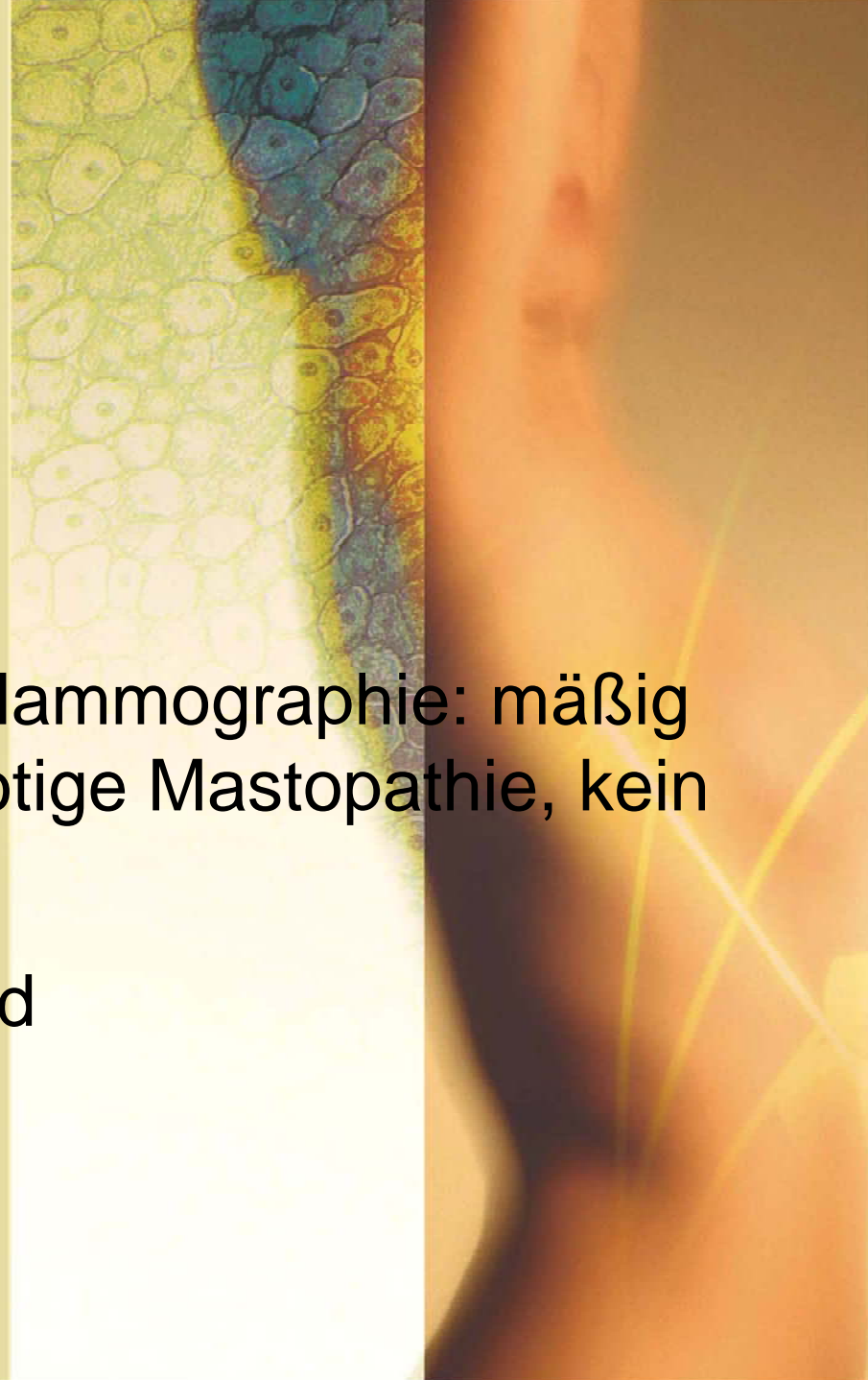
Gutachterworkshop Okt. 2010

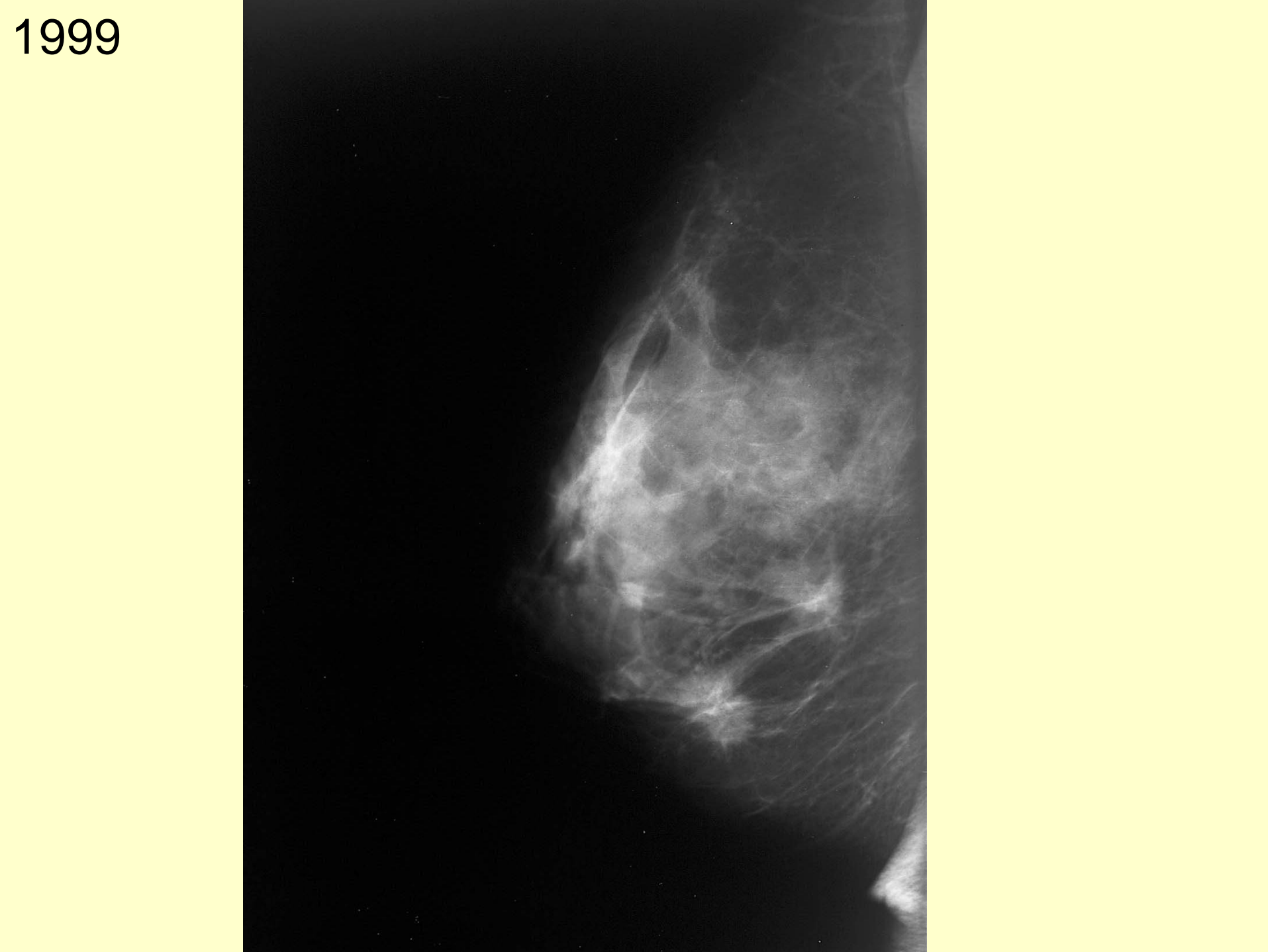
Patientin H.M., geb. 1967

April 1999

tastbare Veränderung → ad Mammographie: mäßig diffuse Adenose, teils kleinknotige Mastopathie, kein Hinweis auf Malignom

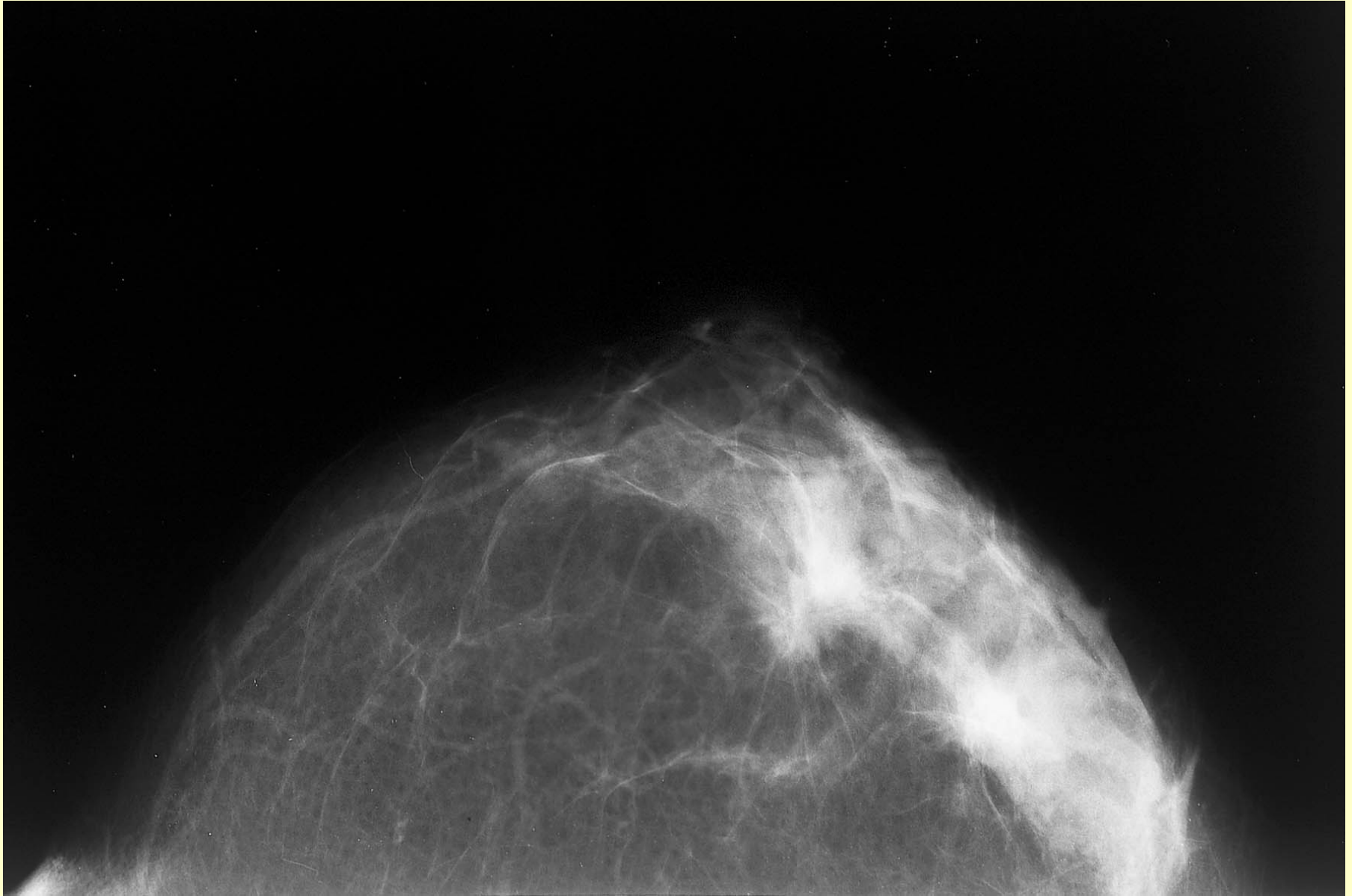
Unterschrift fehlend am Befund





1999

1999



Mai 2000

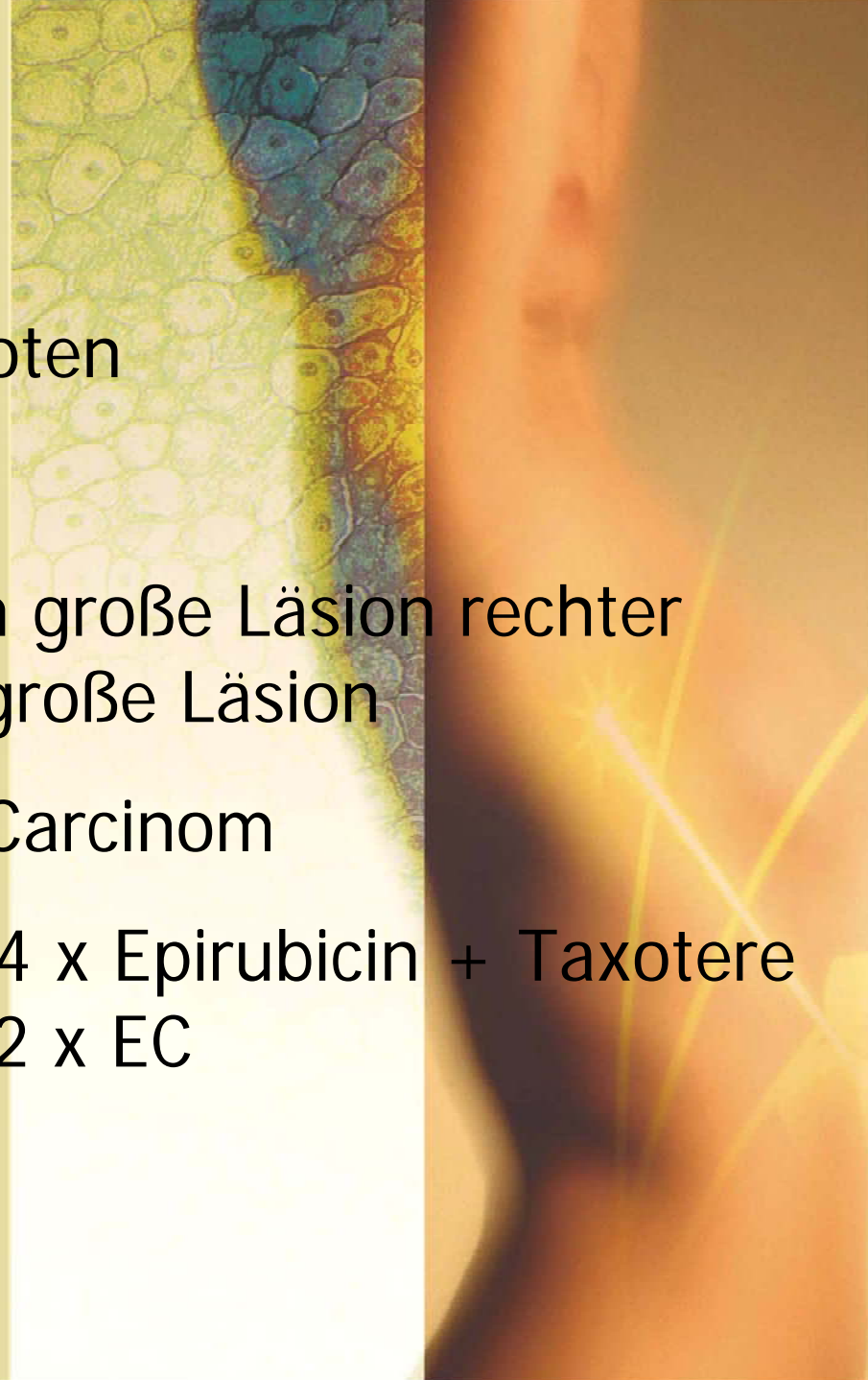Gynäkologe: Ultraschall: 2 Knoten

Mammographie: 2 Knoten

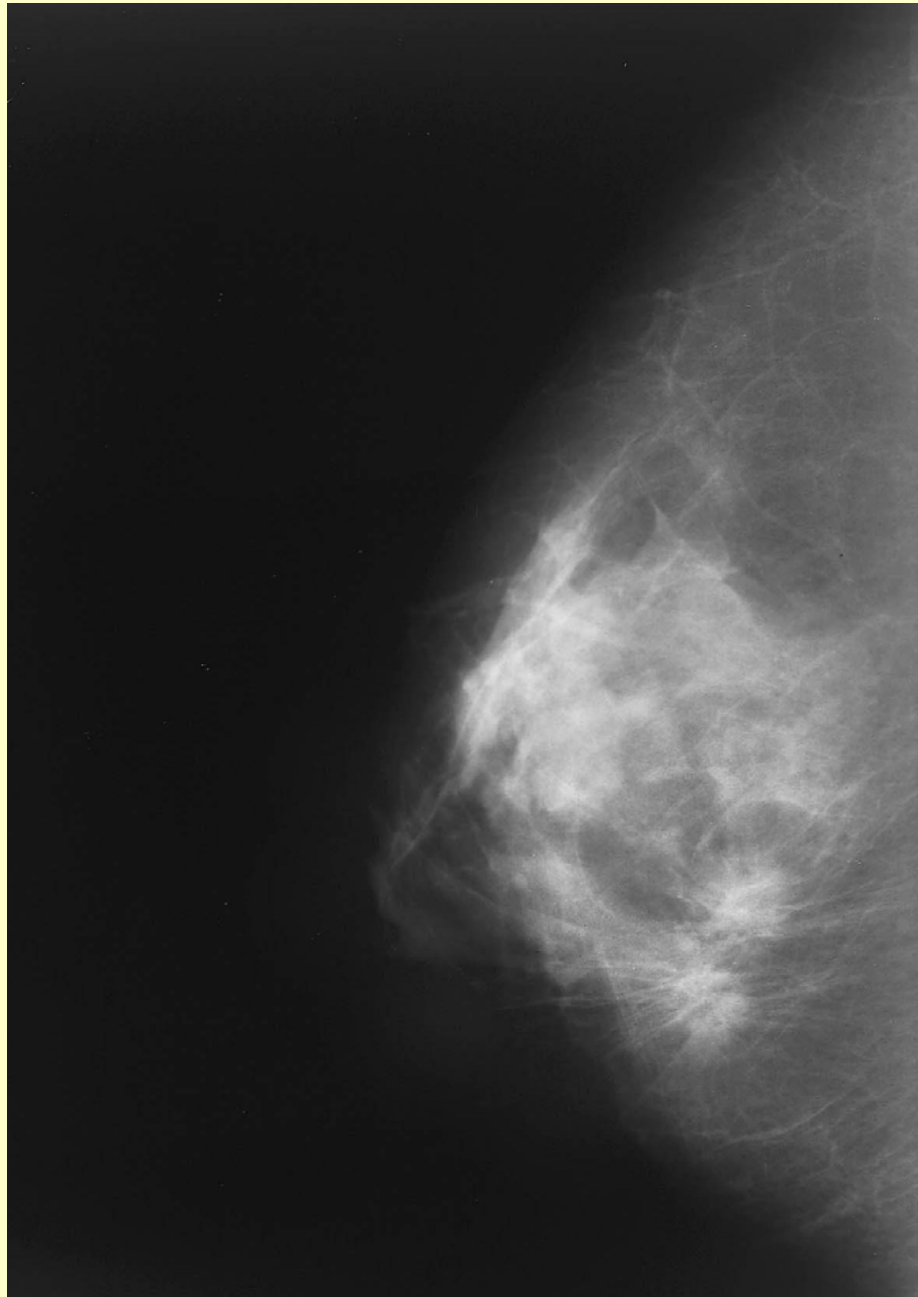
MR: rechts retromamillär 3 cm große Läsion rechter unterer Quadrant 2 x 1,5 cm große Läsion

Punktion: invasives, ductales Carcinom

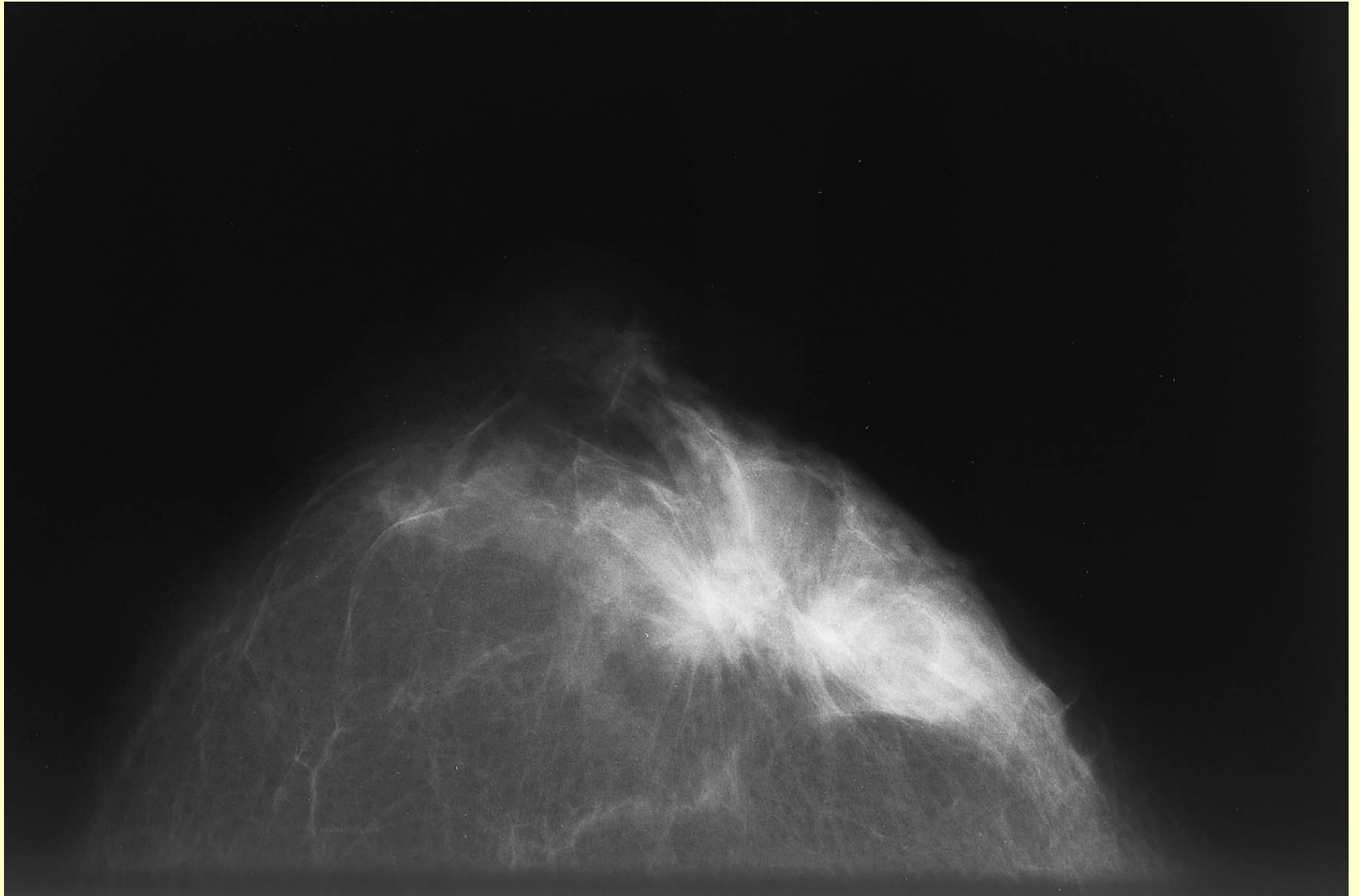
Präoperative Chemotherapie: 4 x Epirubicin + Taxotere  
2 x EC



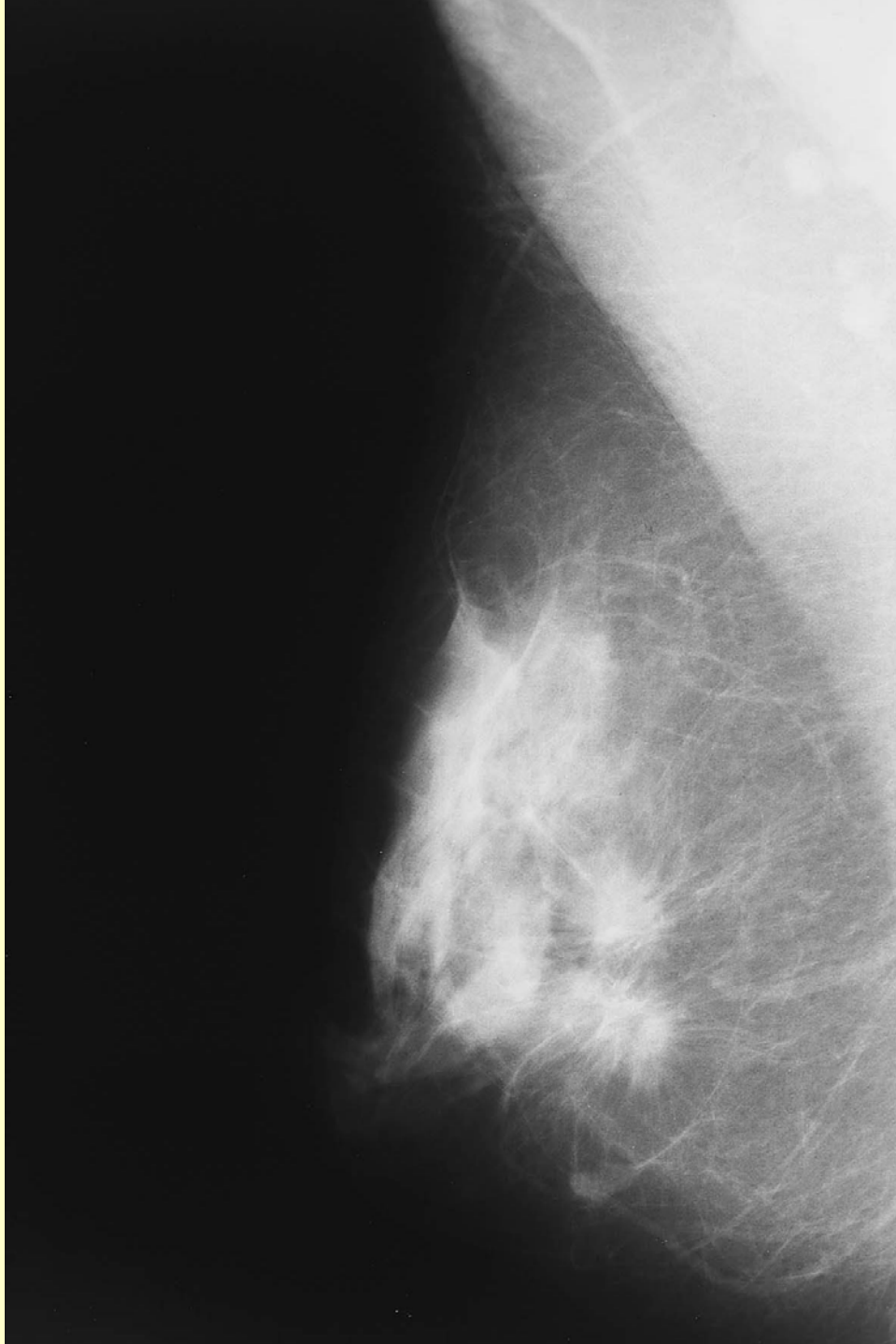11. Mai 2000 med.lat.



11. Mai 2000 cc



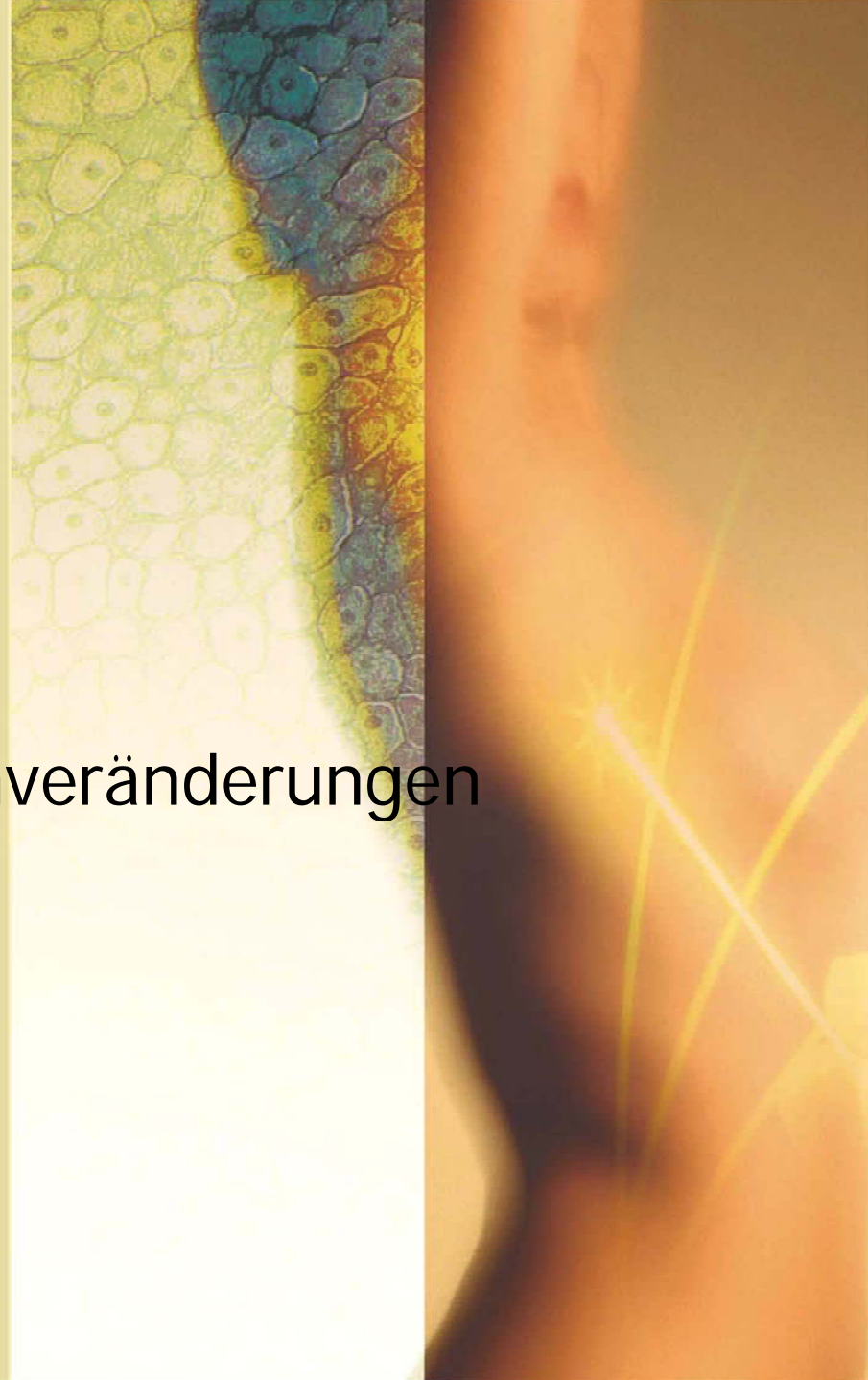11. Mai 2000



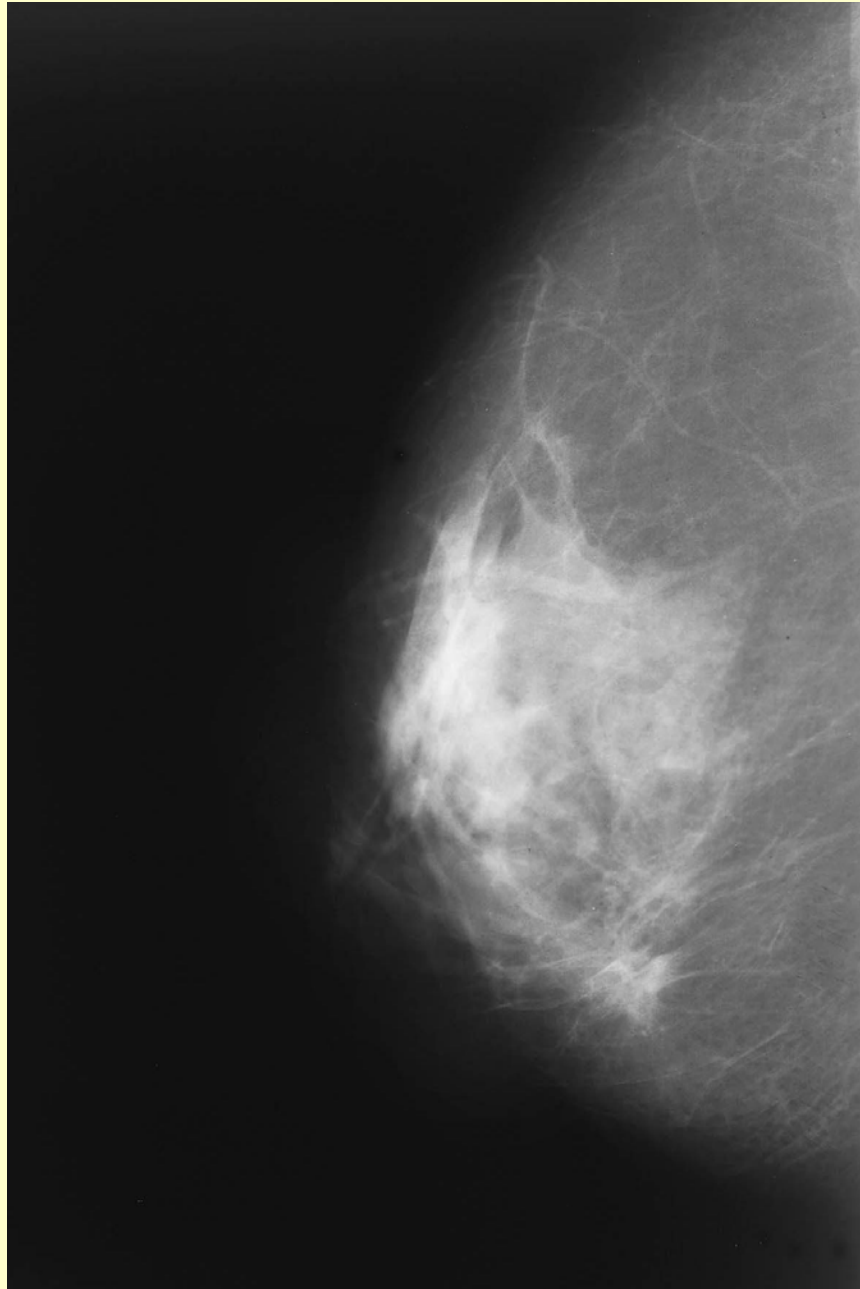


31. Juli 2000  
Nach Chemotherapie

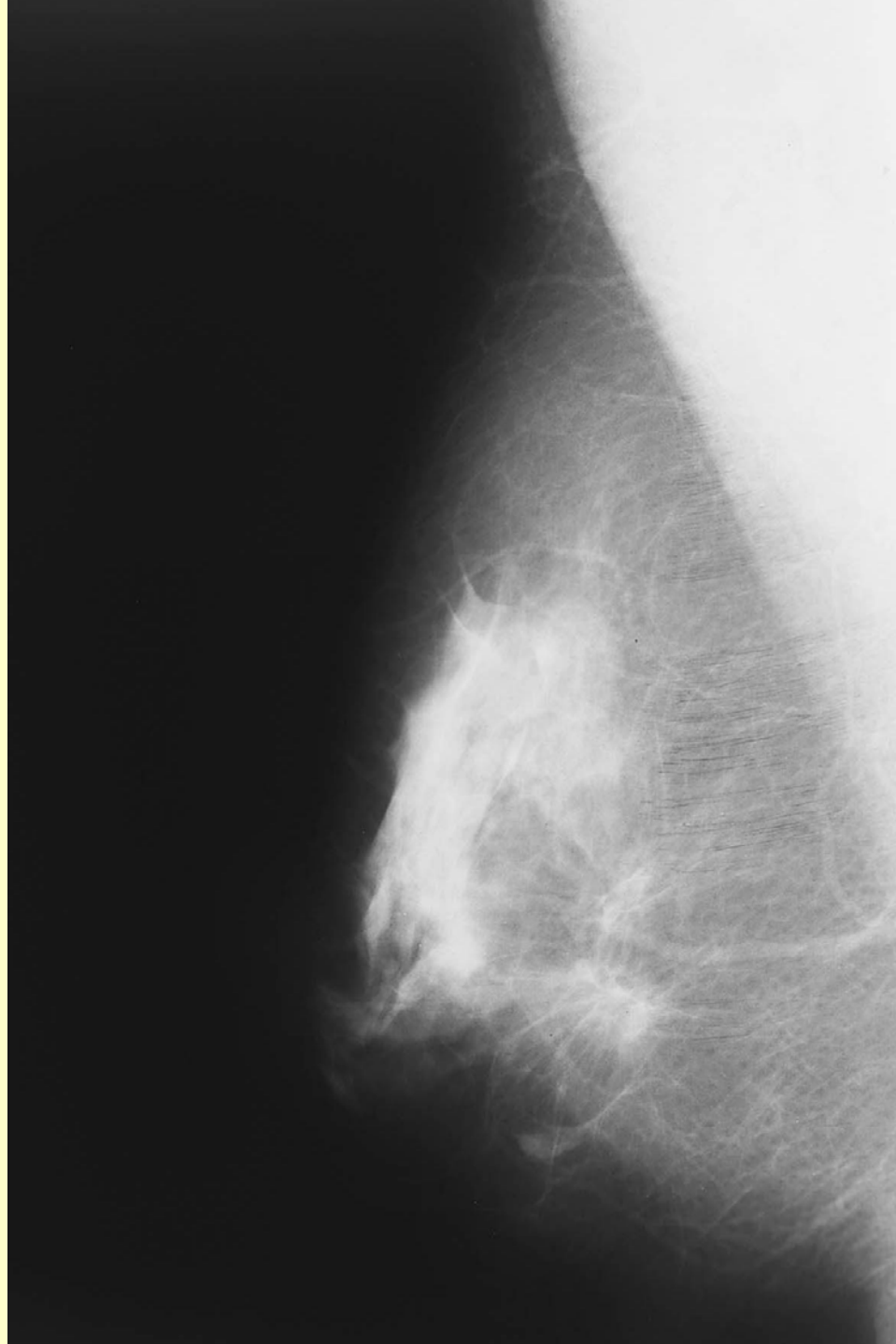Mammographie: kleiner  
MR: keine wesentliche Größenveränderungen



31.07.2000 med. lat. nach Chemotherapie



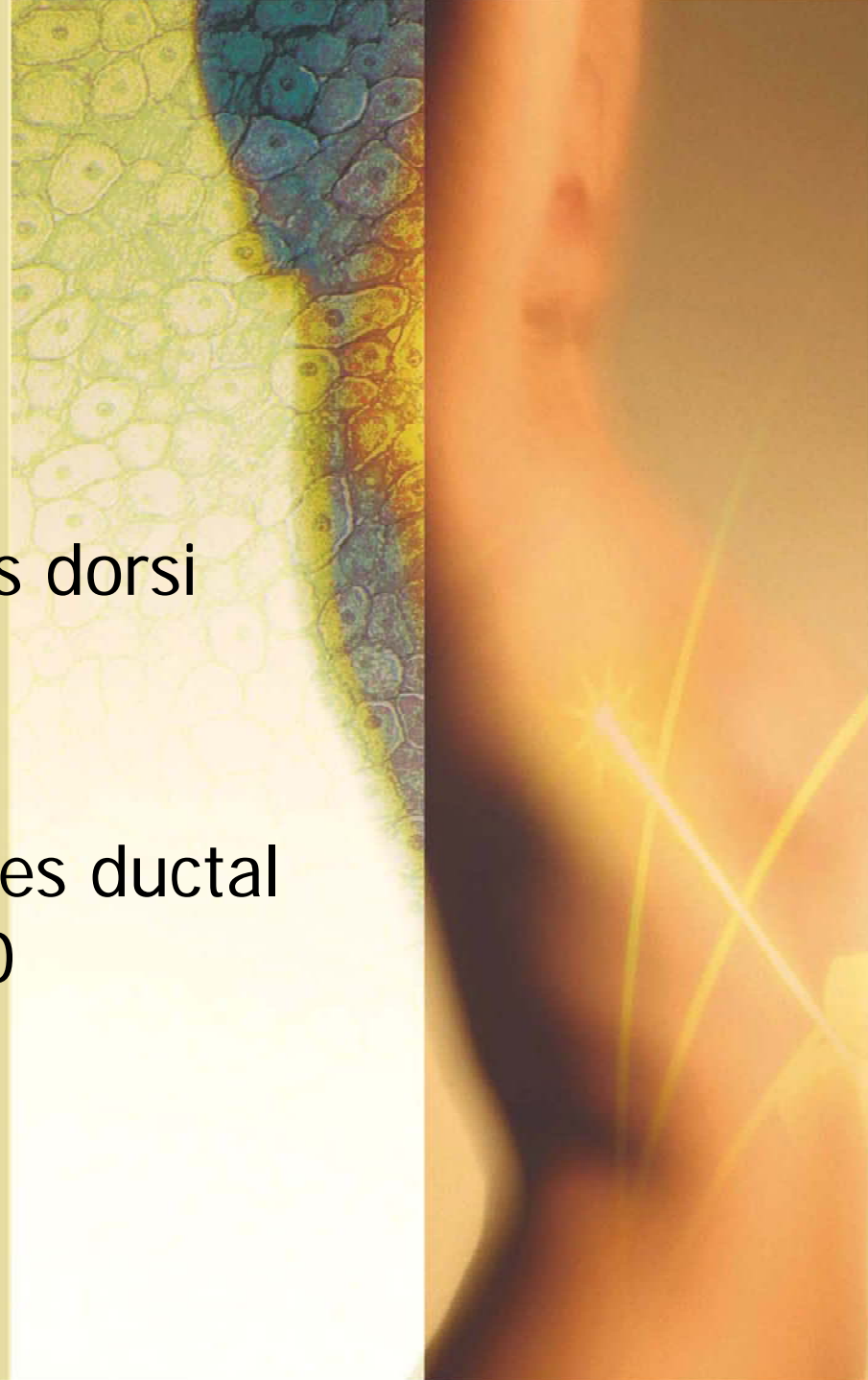31. Juli 2000 obl.



August 2000

Teilmastektomie und Latisimus dorsi  
Sofortrekonstruktion

Histologie: mäßig differenziertes ductal  
lobuläres Carcinom G2, T2, N0



Fragen zu H.M.: Schaden?

Verzögerung der Therapie: 13 Monate

Aggressivere Therapie notwendig?

Prognoseverschlechterung?

